

Anatomía Transcraneal y Endoscópica Endonasal del Proceso Clinoideo Anterior

Seclen DA, Chiarullo MD, Mural M, Nuñez M, Feldman S, Pirozzo M
Hospital de Alta Complejidad en Red «El Cruce». Buenos Aires, Argentina

INTRODUCCIÓN: El proceso clinoideo anterior (PCIA) representa la porción mas medial del ala menor del esfenoides, fijándose a la base del cráneo a través de 3 puntos: por la Raíz Anterior al plano esfenoidal (PE), por la Raíz Posterior: el Pilar Óptico (PO), al cuerpo del esfenoides, y hacia lateral continuándose con el borde libre del ala menor. Desde el punto de vista endonasal endoscópico, podemos reconocer sus raíces mediales, representadas por el receso optocarotídeo lateral (ROCL) y el techo del conducto óptico (TCO). **OBJETIVO:** reconocer y relacionar las estructuras del PCIA desde una visión transcraneal y endonasal endoscópica.

MATERIALES: Disección cadavérica transcraneal y endoscópica de 15 especímenes previamente inyectados, y fotografías intraquirúrgicas de casos operados en el Hospital El Cruce, Florencio Varela.

RESULTADOS: Se identificaron las estructuras anatómicas previamente descritas y se ilustraron las relaciones con elementos neurovasculares circundantes desde una visión transcraneal y endonasal endoscópica.

TRANSCRANEAL



ENDONASAL ENDOSCÓPICO

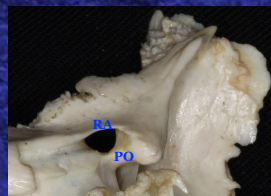


Fig 1. Proceso Clinoideo Anterior - Vista Posterolateral

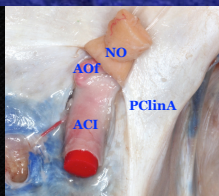


Fig 2. Estructuras neurovasculares Paraclinoideas - Vista Superior

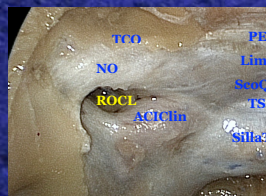


Fig 5. ROCL y estructuras circundantes cubiertas por duramadre

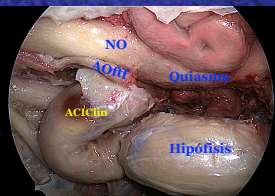


Fig 6. Estructuras neurovasculares paraclinoideas

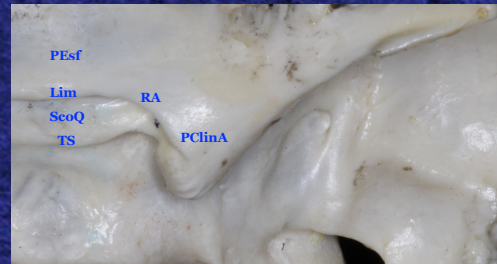

Fig 3. Clinoideas - Vista Superior

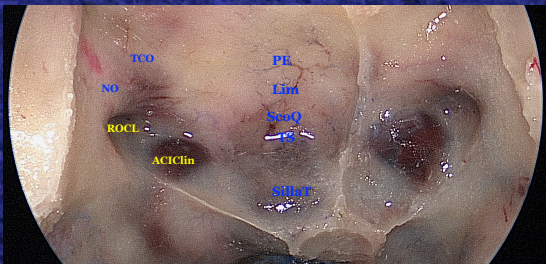


Fig 7. Anatomía del Seno Esfenoidal - Vista Endoscópica Endonasal

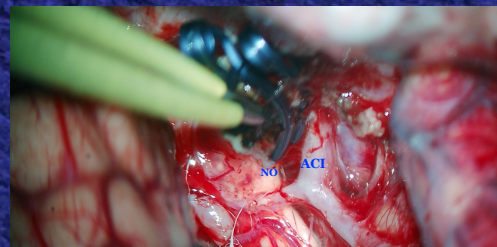


Fig 4. Vista Intraquirúrgica después de la Clinoidectomía Intradural

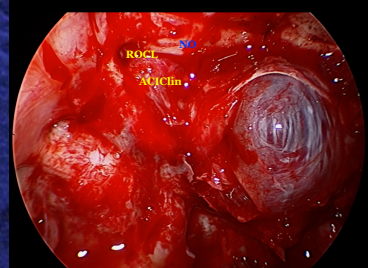


Fig 8. Exposición del receso optocarotídeo

Referencias

PClinA: Proceso Clinoideo Anterior
PEsf: Plano Esfenoidal
Lim: Limbus Esfenoidal
SeoQ: Surco Quiasmático

TS: Tubérculo Selar
RA: Raíz Anterior
PO: Pilar Óptico
ACI: Arteria Carótida Interna
AOI: Arteria Oftálmica

ACIClin: Porción Clinoidea de la Arteria Carótida Interna
TCO: Techo del Conducto Óptico
SillaT: Silla Turca

CONCLUSIONES: El conocimiento de la anatomía desde el endo y el exocráneo permitió establecer las relaciones neurovasculares con la base del cráneo, para así poder abordar criteriosamente lesiones paraclinoideas vía transcraneal y endoscópica endonasal.

REFERENCIAS BIBLIOGRÁFICAS

- Rhoton A. "The anterior and middle cranial base". Neurosurgery 51 (Suppl 1):273-302, 2002
- Mohamed MA et al. "The medial opticocarotid recess: an anatomic study of an endoscopic key landmark for the ventral cranial skull base". Neurosurgery 72 (ONS Suppl 1):66-76, 2013.
- Abhinav K et al. "Endoscopic endonasal approach to the optic canal: anatomic considerations and surgical relevance". Operative Neurosurgery 11:431-446,2015.