

Descompresiva microvascular endoscópica: Técnica Quirúrgica y Reporte de caso.

Volpe Emilio, Mural Miguel, Aguilera Santiago, Iaconis Juan, Salas Eduardo, Cersosimo Tito.
Servicio de Neurocirugía. Hospital Nacional Prof. A. Posadas, Buenos Aires.

Objetivo

Describir la técnica quirúrgica paso por paso de la descompresiva microvascular (DMV) endoscópica para neuralgia del Trigémino. Se presenta un caso clínico operado mediante dicha técnica en nuestra institución.

Introducción

La DMV constituye un tratamiento quirúrgico de alta efectividad para la neuralgia del trigémino. La tasa de remisión en los primeros meses es mayor al 80%, con una recurrencia entre el 15 y 30%. A partir de la década del '90 este procedimiento comenzó a ser modificado, incluyendo la asistencia del endoscopio.

Material y métodos

Se presenta caso de paciente de 48 años de edad con Neuralgia del Trigémino, dolor en territorio V2-V3 derecho (*Burchiel* tipo 2) con persistencia de dolor a pesar de tratamiento médico y rizotomía por balón en dos ocasiones. Se realizó descompresiva microvascular endoscópica por vía retrosigmoidea derecha.

Técnica Quirúrgica

1- Posicionamiento: Posición en decúbito lateral (banco de plaza) y sujeción cefálica con cabezal Sugita. No colocamos drenaje lumbar.

2-Incisión y Craneotomía: Incisión retrosigmoidea lineal de 4 cm. craneotomía de 2 cm de diámetro centrada en el asterion.

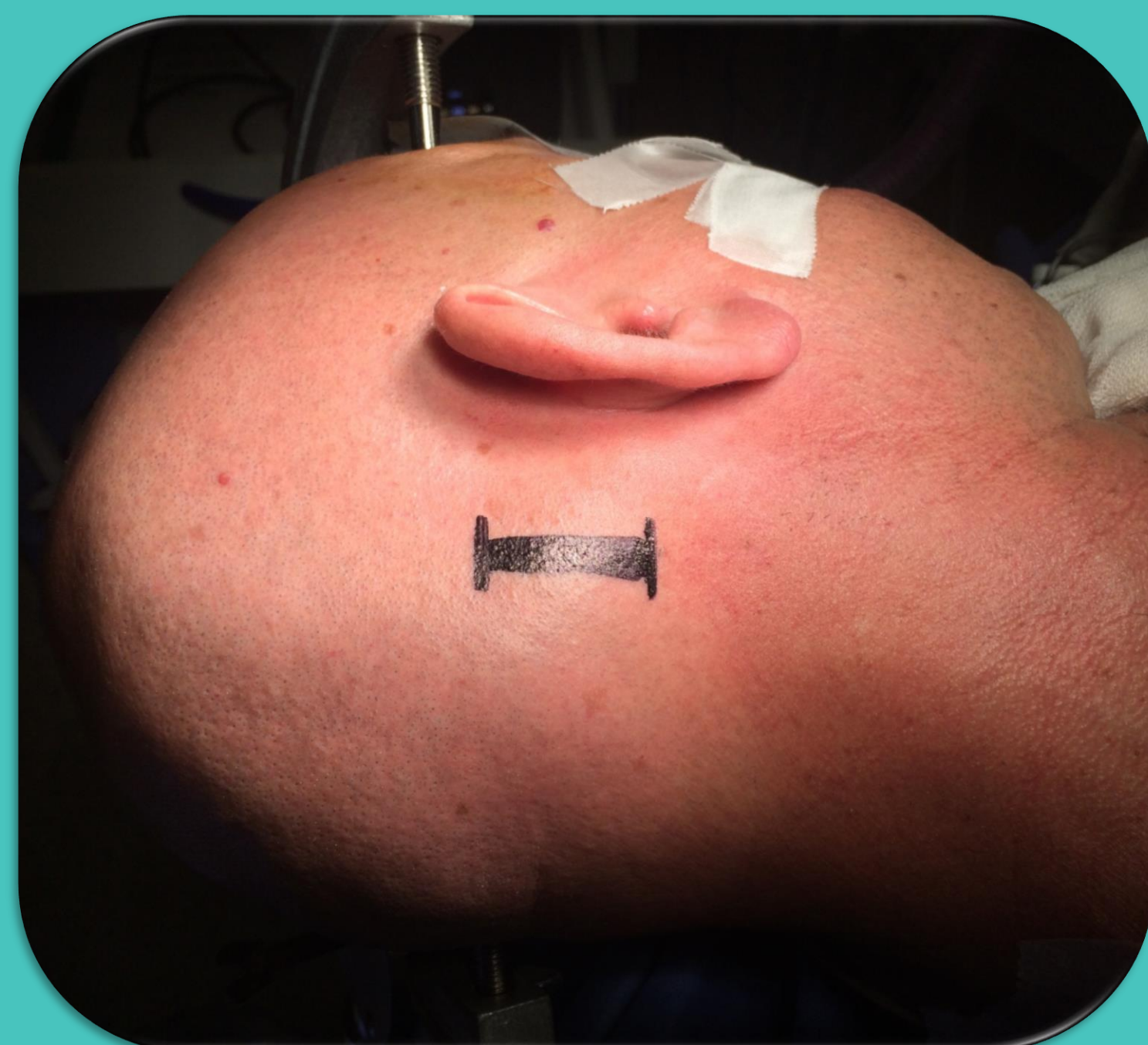


Fig. 1. Incisión.

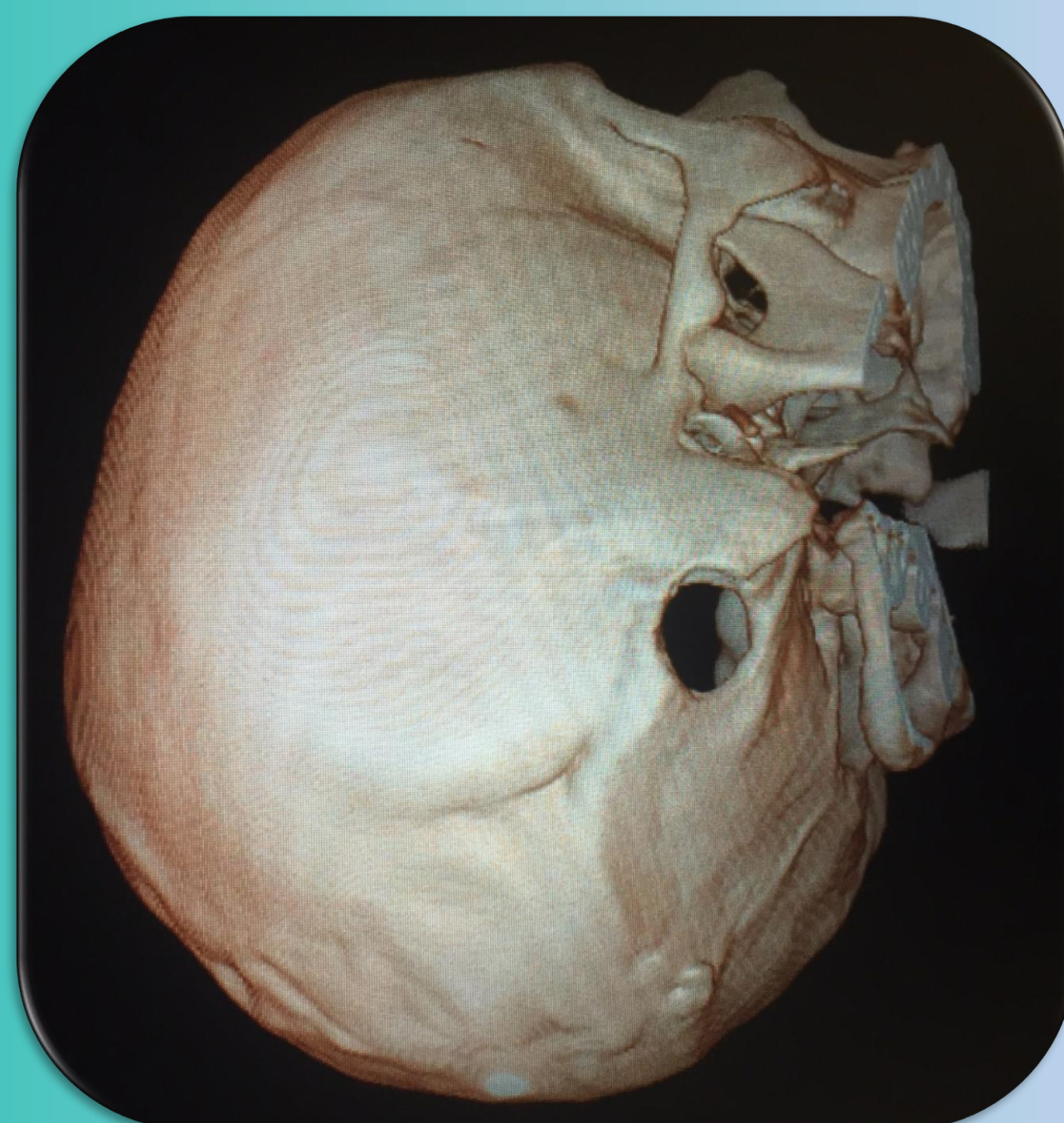


Fig. 2. Reconstrucción 3D Craneotomía.

3- Apertura Dural: Se realiza durtomía en "C" con base anterior de 1,5 cm y evacuación de LCR de cisternas.

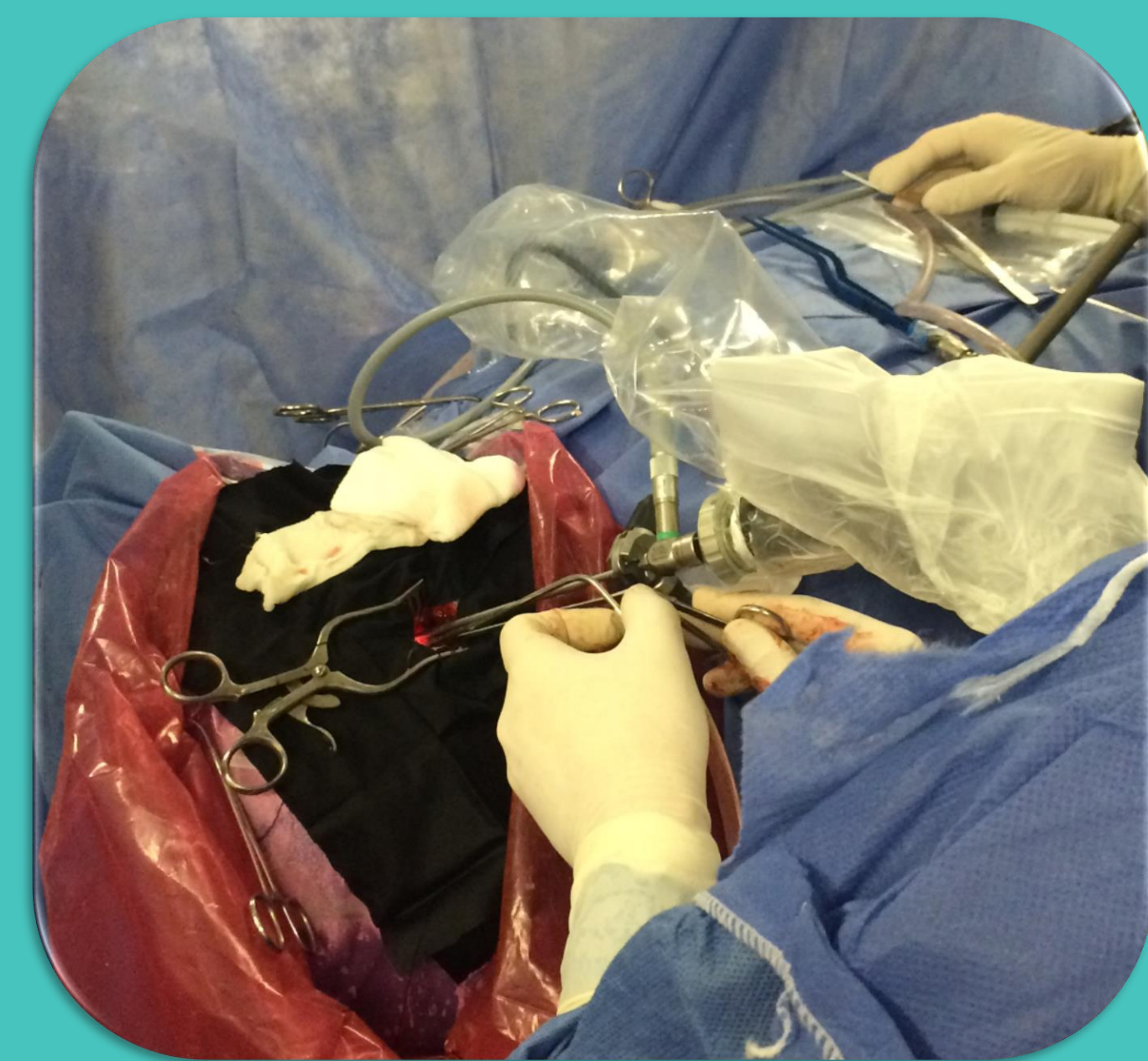

Fig. 3. El endoscopio queda en la porción más superior de la craneotomía, dejando espacio hacia inferior para trabajar con ambas manos.

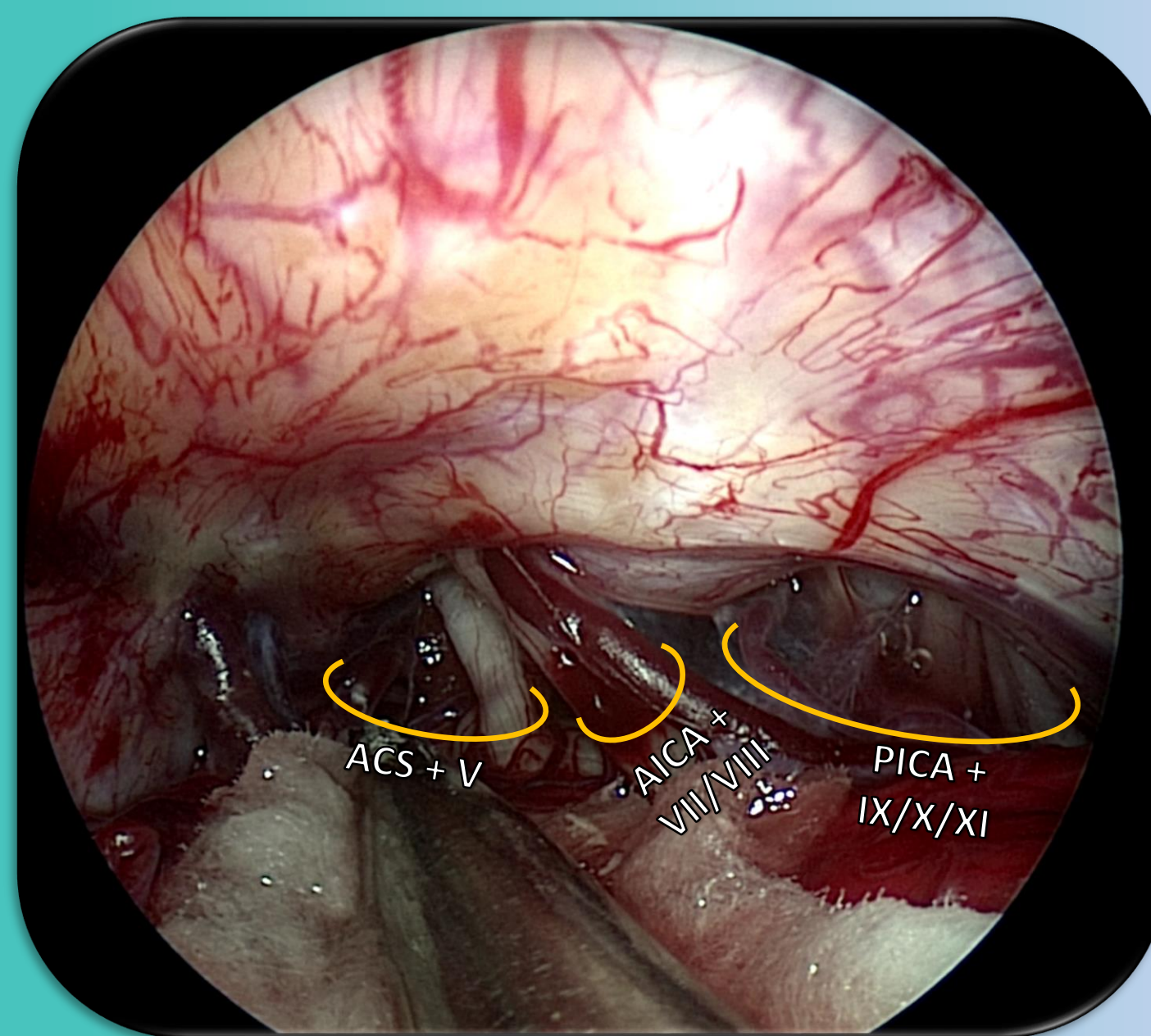


Fig. 4. Visión panorámica del APC. Se visualizan los complejos neurovasculares.

4- Descompresiva microvascular endoscópica: Se introduce endoscopio 0° en cisterna de ángulo pontocerebeloso (APC) utilizando sujeción con brazo rígido. Se inspecciona en forma panorámica cisterna de APC visualizándose complejos neurovasculares. Se progresa endoscopio observándose compresión neurovascular. Se disecan vasos que contactan con el V par, para luego interponer el Teflón.

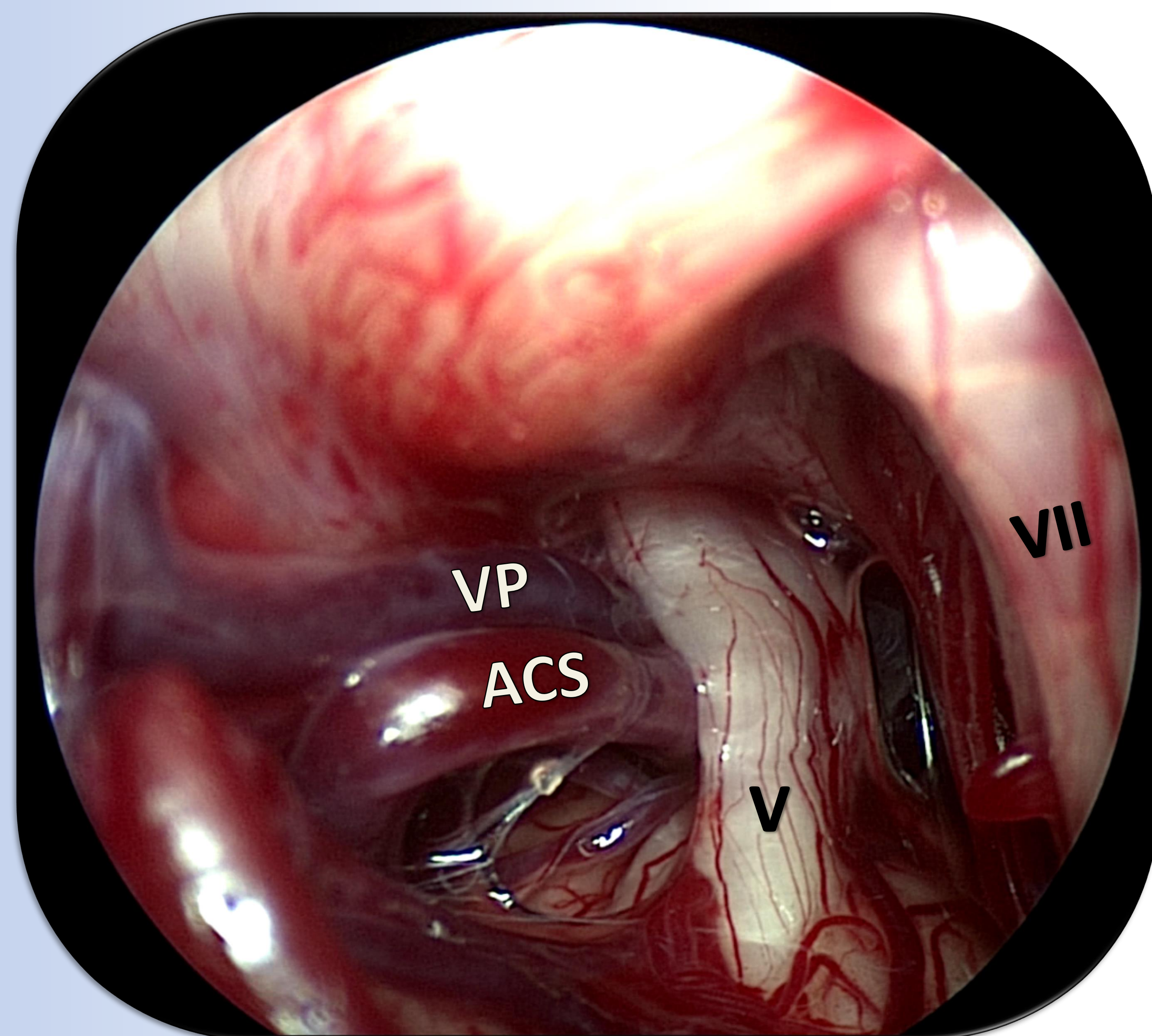


Fig. 5. Conflicto neurovascular, en este caso doble: arteria cerebelosa superior (ACS) y vena petrosa (VP).

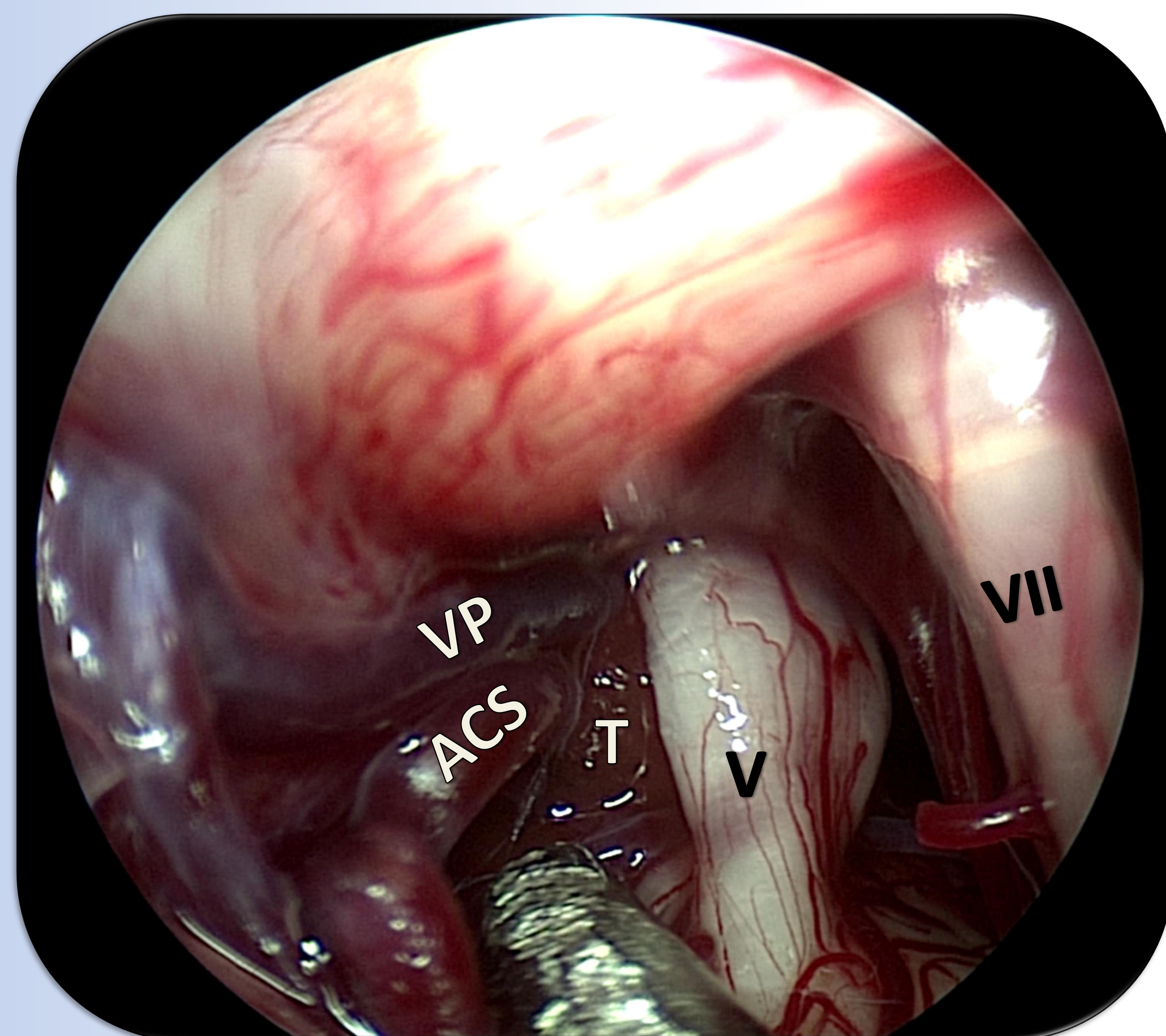


Fig. 6. Descompresiva microvascular con interposición de Teflón (T).

Discusión

Desde 2011 Lee et al. ha estandarizado la DMV endoscópica, argumentando que la visualización panorámica e iluminación que ofrece el endoscopio permite una mejor inspección de la región del APC. Por otra parte, tanto la cefalea post-operatoria y los días de internación parecerían reducirse con la DMV endoscópica.

En nuestro caso, la resolución de los síntomas fue inmediata, otorgándose el alta hospitalaria a las 72 horas post-quirúrgicas, sin complicaciones.

Conclusiones

La DMV endoscópica constituye un procedimiento mínimamente invasivo efectivo y seguro para el tratamiento de la neuralgia del trigémino.